IMPLANTformation

Edentement antérieur

Examen radiographique :

Radiographies panoramique et endo-buccales :
Etudier le site implantaire potentiel en tenant compte de la paroi antérieure du sinus maxillaire et du canal naso-palatin.

Examen tomographique recommendé :
Dans les cas particuliers, un défaut majeur de l'os vestibulaire par exemple, coupes tous les 3–5 mm à partir de la ligne médiane.

Noter que les mesures indiquées sur les planches doivent être seulement retenues comme valeurs de référence.

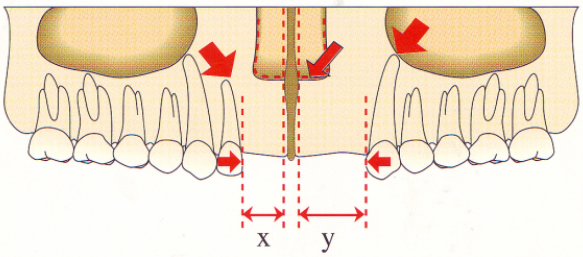

x ≥ 7 mm

y ≥ 13 mm

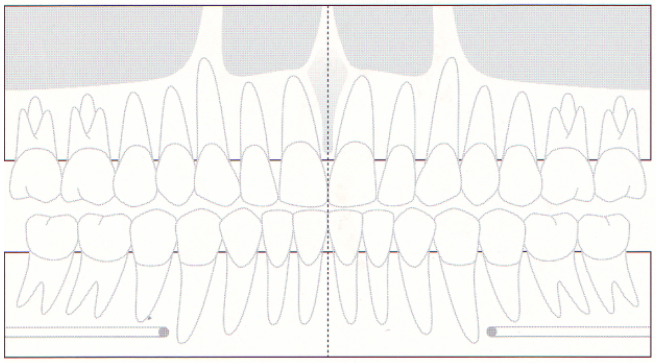

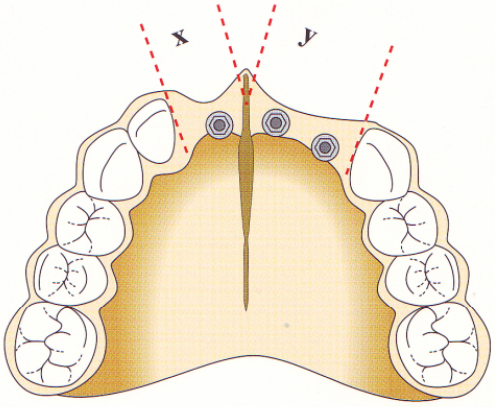

Observation clinique :

- **Pathologie des tissus mous :**
  .....
- **Condition neuro-musculo-articulaire :**
  .....
- **Considérations esthétiques / ligne du sourire :**
  .....
- **Degré de résorption :**
  .....
- **Etat parodontal :**
  .....
- **Hauteur de la crête :**
  Résorption :
  modérée ..... avancée .....
  extrême .....
- **Epaisseur de la crête :**
  Position : ....
  mm : ....
- **Epaisseur des tissus mous :**
  fine ..... normale ..... épaisse .....
- **Relation intermaxillaire :**
  sagittale ..... frontale .....
- **Dimensions verticales :**
  .....

Moulages :
Moulages des deux arcades et un enregistrement occlusal. Montage en articulateur ou mise en conformateur. Mesurer la distance mésio-distale de l'espace édentée.